



Surgical & Cosmetic Dermatology

ISSN: 1984-5510

revista@sbd.org.br

Sociedade Brasileira de Dermatologia
Brasil

Arsie Contin, Leticia

Alopecia androgenética masculina tratada com microagulhamento isolado e associado a minoxidil injetável pela técnica de microinfusão de medicamentos pela pele

Surgical & Cosmetic Dermatology, vol. 8, núm. 2, 2016, pp. 158-161

Sociedade Brasileira de Dermatologia

Rio de Janeiro, Brasil

Disponível em: <http://www.redalyc.org/articulo.oa?id=265546364011>

- Como citar este artigo
- Número completo
- Mais artigos
- Home da revista no Redalyc

redalyc.org

Sistema de Informação Científica

Rede de Revistas Científicas da América Latina, Caribe, Espanha e Portugal

Projeto acadêmico sem fins lucrativos desenvolvido no âmbito da iniciativa Acesso Aberto

Autores:Leticia Arsie Contin ¹

¹ Assistente responsável pelo Ambulatório de Tricologia do Hospital do Servidor Público Municipal (HSPM) - São Paulo (SP), Brasil.

Correspondência para:

Leticia Arsie Contin
R. Castro Alves, 60
015320-000 - São Paulo - SP
E-mail: lecontin@hotmail.com

Data de recebimento: 06/03/2016

Data de aprovação: 13/05/2016

Trabalho realizado no Hospital do Servidor Público Municipal (HSPM) - São Paulo (SP), Brasil.

Suporte Financeiro: Nenhum

Conflito de Interesses: Nenhum

Alopecia androgenética masculina tratada com microagulhamento isolado e associado a minoxidil injetável pela técnica de microinfusão de medicamentos pela pele

Male androgenetic alopecia treated with microneedling alone or associated with injectable minoxidil by microinfusion of drugs into the skin

DOI: <http://dx.doi.org/10.5935/scd1984-8773.201682782>**RESUMO**

Alopecia androgenética é condição de importante impacto psicológico. Tratamentos clínicos apresentam respostas variáveis e exigem cuidados por longos períodos, fator que diminui as chances de aderência. Microagulhamento associado ou não à injeção de minoxidil é uma nova modalidade de tratamento. Relatam-se os casos de dois pacientes do sexo masculino, de 30 e 44 anos, com resposta parcial satisfatória a quatro sessões de microagulhamento com minoxidil e três sessões de microagulhamento isolado respectivamente, utilizando máquina de tatuagem e técnica de microinfusão de medicamentos pela pele (MMP®).

Palavras-chave: alopecia; minoxidil; agulhas

ABSTRACT

Androgenetic alopecia is a condition with an important psychological impact. Clinical treatments present variable responses and require care for long periods, a factor that decreases the chances of adhesion. Microneedling with or without minoxidil injection is a new treatment modality. This study reports cases of two male patients, aged 30 and 44 years, with satisfactory partial response to four sessions of microneedling with minoxidil and three sessions of microneedling alone, using a tattoo machine and microinfusion of drugs into the skin technique.

Keywords: alopecia; minoxidil; needles

INTRODUÇÃO

Alopecia androgenética é a causa mais comum de miniaturização folicular que leva a um padrão de rarefação capilar não cicatricial.¹ Acomete indivíduos geneticamente predispostos e pode cursar com um grande impacto na qualidade de vida.² Por isso há grande interesse na procura de opções terapêuticas viáveis para ajudar no tratamento desses pacientes.

A abordagem clínica clássica continua sendo preconizada, podendo ou não ser associada a tratamentos cirúrgicos como o transplante capilar. Entre as medicações utilizadas, as mais recomendadas são minoxidil tópico e finasterida oral.^{3,4}

Evidências recentes mostram uma possível superioridade do minoxidil injetável em relação ao minoxidil aplicado topicamente, sem ainda precisar se a otimização seria por injeção

da droga mais próxima ao folículo ou se o microtrauma causado pode ter um papel importante nesse processo.⁵

O microagulhamento recentemente foi incluído no arsenal terapêutico da alopecia androgenética por liberar fatores de crescimento derivados de plaquetas, fatores de crescimento epidérmicos, por ativar regeneração através de feridas, ativar células-tronco no bulbo e levar a superexpressão de genes relacionados ao crescimento de cabelos, como da via Wnt3a, Wnt10-b e fator de crescimento endotelial vascular em ratos.⁶

O microagulhamento tradicionalmente é realizado com a aplicação de cilindros com agulhas que produzem puncturas de 1,5mm de profundidade no couro cabeludo (*rollers*).^{7,8}

Descrita recentemente, a técnica de MMP® (microinfusão de medicamentos pela pele) promove a infusão de medicamentos (*drug delivery*) associada ao procedimento de microagulhamento, utilizando aparelho para tatuagens e agulhas apropriadas, que atendem a princípios adequados de esterilização do equipamento e descarte de material pérfuro-cortante.⁹ Mesmo quando a função de infundir medicamentos não é utilizada por opção do médico, os próprios orifícios produzidos pela máquina já possuem efeito semelhante ao do uso de *rollers*.

Para os procedimentos descritos abaixo foi utilizado o aparelho para tatuagens da marca Cheyenne® (Alemanha Anvisa: 8028110016), composto por um dispositivo pelo qual a velocidade do movimento de vai e vem pode ser programada, assim como por botões de funcionamento básico liga e desliga. O corpo da máquina é ligado a uma fonte de energia e a uma biqueira, na qual o cartucho de agulhas (Anvisa registro: 8028110015) é acoplado. Nos casos utilizamos 17 microagulhas enfileiradas, e o cartucho em que estão inseridas possibilita a aspiração de medicação que posteriormente será liberada durante o procedimento (Figura 1).

CASOS CLÍNICOS

Caso 1

JPA, 30 anos, sexo masculino, teve diagnóstico clínico e dermatoscópico de alopecia androgenética, sem tratamento há mais de um ano. Utilizou finasterida 1mg/dia durante quatro anos, parou há três anos por diminuição de libido e pouca

resposta terapêutica. Previamente fez também uso de minoxidil tópico durante seis meses, parou por esquecer medicação frequentemente e por aspecto cosmético ruim da medicação. Não deseja fazer transplante capilar no momento. Foi submetido a quatro sessões mensais de microagulhamento e infusão de minoxidil pela seguinte técnica:

- Anestesia tópica com lidocaína 4% creme (Dermomax® Laboratorio Ache, Sao Paulo, Brasil) 30 minutos antes do procedimento. Após esse período o creme foi retirado com soro fisiológico e em seguida realizada antisepsia de toda área a ser tratada com clorexidine alcoólico. Após completa secagem da área, foi colocado campo fenestrado delimitando o local a ser tratado.

- Retirada da biqueira do envelope de esterilização com luva estéril, e acoplamento da sua extremidade distal ao equipamento Cheyenne® e da extremidade proximal ao cartucho com agulhas em fileiras de modelo 17-bp-Magnum (Figura 1). Um pequeno recipiente estéril foi aberto para colocação da medicação (Minoxidil 0,5%, solução injetável, farmácia de manipulação Healthtech, Anvisa 9003878, liberação e regulamentação para produção de medicações injetáveis, Rua Teresina 208/210, Vila Bertioga, São Paulo – SP)

- Regulada a velocidade da máquina em 90, a medicação é aspirada do recipiente estéril para dentro do cartucho das agulhas, assim que entra em contato com as mesmas pelo próprio movimento produzido pela agulha em atividade. Foi iniciado processo de microagulhamento e *drug delivery* realizando perfuração perpendicular à epiderme, com profundidade regulada manualmente em 1,5mm aproximadamente. Novas aspirações de medicação são necessárias à medida que ocorra o término da medicação contida no cartucho. O procedimento é finalizado quando um orvalho sangrante é produzido em toda área tratada (Figura 2). A higienização após o procedimento foi realizada com gaze umedecida em soro fisiológico. Os cuidados após a sessão incluem lavagem delicada com xampu neutro seis horas após procedimento e uso de analgésicos simples se houver dor local. As fotografias pós-procedimento foram realizadas um mês após a quarta sessão (Figuras 3 e 4).

Caso 2

UQT, 44 anos, sexo masculino, diagnóstico clínico e dermatoscópico de alopecia androgenética. Uso regular de minoxidil há dois anos, apresenta quadro estável, sem melhora no último ano. Não tolerou o uso de finasterida por diminuição de libido. Foi submetido a três sessões de microagulhamento com o mesmo equipamento e técnicas descritos acima, porém sem infusão de medicações. O procedimento foi concluído quando surgiu aspecto de orvalho sangrante (Figura 2). As fotografias pós-procedimento foram realizadas um mês após a terceira sessão (Figuras 5 e 6).

DISCUSSÃO

A necessidade de novas técnicas de tratamento para alopecia androgenética é crescente, pelo grande número de pacientes acometidos e pelo grande impacto na qualidade de vida dessas pessoas.

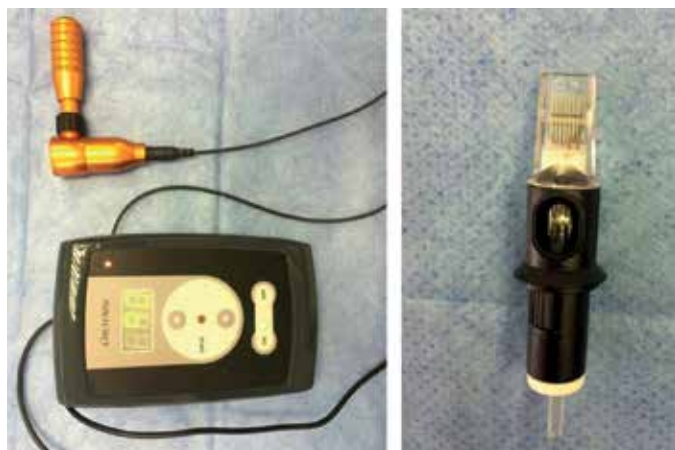


FIGURA 1: Máquina Cheyenne e agulha 17-bp - Magnum

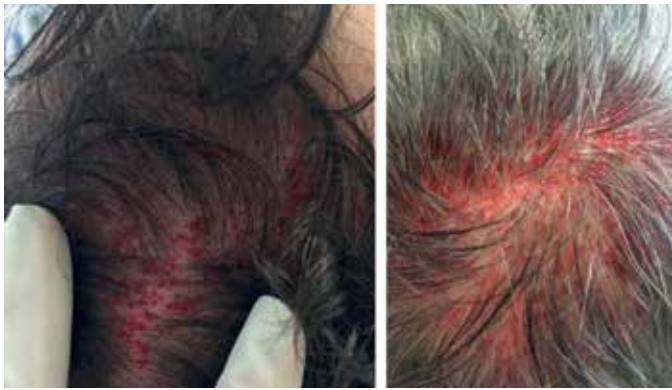


FIGURA 2: Pacientes 1 (à esquerda) e 2 (à direita); orvalho sangrante pós-procedimento

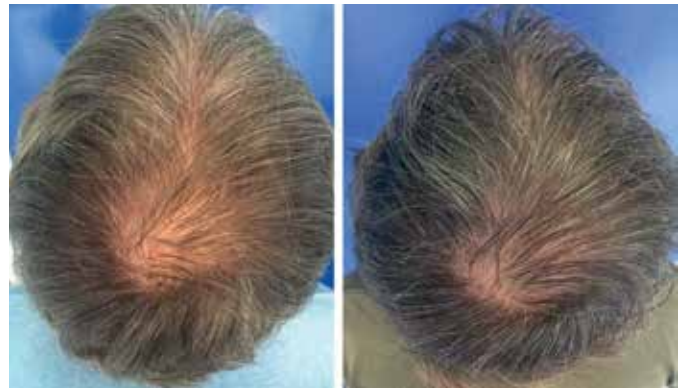

FIGURA 5: Paciente 2: Aspecto pré (à esquerda) e pós (à direita) três sessões de microagulhamento com máquina Cheyenne, sem infusão de medicações

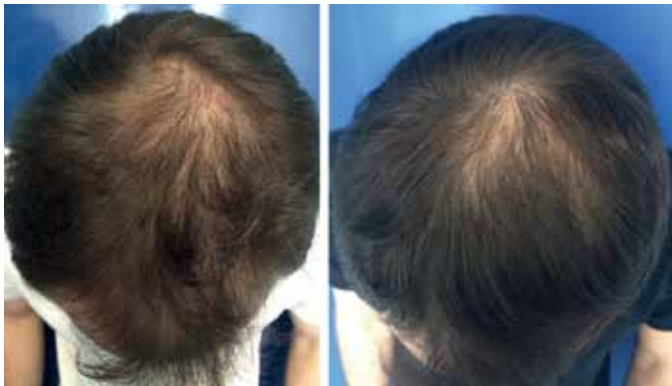

FIGURA 3: Paciente 1: Aspecto pré (à esquerda) e pós (à direita) quatro sessões de microagulhamento com máquina Cheyenne e infusão de minoxidil

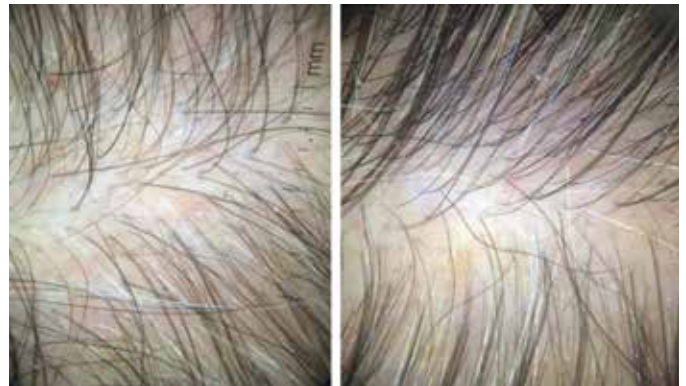

FIGURA 6: Paciente 2: Aspecto pré (à esquerda) e pós (à direita) três sessões de microagulhamento

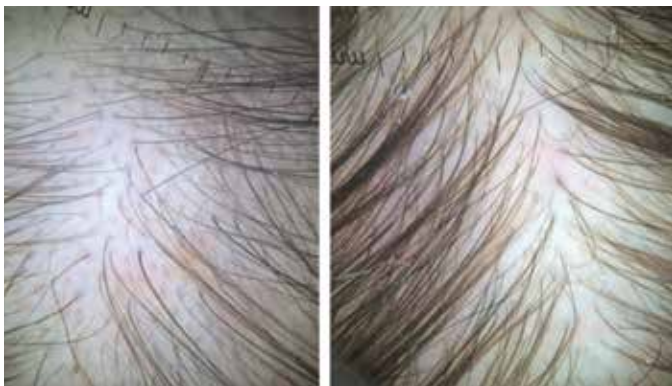

FIGURA 4: Paciente 1: Aspecto da tricoscopia do vértex pré (à esquerda) e pós (à direita) quatro sessões de microagulhamento e injeção de minoxidil

O tratamento clínico possui respostas variáveis e muitas vezes pouco satisfatórias.⁴

A aderência a um tratamento a longo prazo pode ser muito difícil, como no caso dos pacientes aqui apresentados, por efeitos colaterais e utilização diária de medicação.

Opções de tratamentos complementares e com baixo risco são interessantes e necessárias.

A dor é um importante efeito indesejável da técnica de microagulhamento em geral e também na MMP®; nesses casos não foi significativa, porém pode ser limitante para vários

pacientes.¹⁰ Não houve efeitos colaterais importantes nos presentes casos ou em casos semelhantes de microagulhamento até então relatados.^{7,8}

Apesar de estudos em animais e alguns em seres humanos, outras evidências são necessárias para comprovar a superioridade da injeção do minoxidil associada ao microagulhamento em relação ao simples uso tópico da medicação, do próprio microagulhamento isoladamente e da eficácia da técnica de MMP®.

Outros fatores a elucidar incluem o número de sessões, o intervalo entre elas e o tratamento de manutenção necessários.

Apesar da falta de documentações mais objetivas de melhora, houve resposta parcial e satisfatória cosmeticamente em ambos os pacientes, que possuíam poucas opções de tratamento disponíveis e adequadas a seu estilo de vida. É importante ressaltar que a melhora foi notória nos dois casos, um deles submetido a infiltração de minoxidil e outro apenas ao processo de microagulhamento. Dois foi o número de sessões para que a melhora inicial fosse observada, sinalizando, portanto, opção eficaz e de baixa complexidade, com posologia confortável e que pode ser realizada em ambiente ambulatorial. ●

REFERÊNCIAS

1. Messenger A. Male Androgenetic alopecia, In: Blume-Peytavi U, Tosti A, Whiting D, Trueb R. Hair growth and disorders. Berlin, Heidelberg: Springer, 2008. p. 159-70.
2. Torres F. Androgenetic, diffuse and senescent alopecia in men: practical evaluation and management. *Curr Probl Dermatol*. 2015;47:33-44.
3. Katz HI, Hien NT, Prawer SE, Goldman SJ. Long-term efficacy of topical minoxidil in male pattern baldness. *J Am Acad Dermatol*. 1987; 16(3\ pt 2): 711-8.
4. Mella JM, Perret MC, Manzotti M, Catalano HN, Guyatt G. Efficacy and safety of finasteride therapy for androgenetic alopecia: A systematic review. *Arch Dermatol*. 2010;146(10):1141-50.
5. Azam MH, Morsi HM. Comparative Study Between 2% Minoxidil Topical Spray vs. Intradermal Injection (Mesotherapy) for Treatment of Androgenetic Alopecia in Female Patients: A Controlled, 4-month Randomized Trial. *Egypt Dermatol Online J*. 2010;6(2): 5..
6. Jeong K, Lee YJ, Kim JE, Park YM, Kim BJ, Kang H. Repeated microneedle stimulation induce the enhanced expression of hair-growth-related genes. *Int J Trichology*. 2012;4:117.
7. Dhurat R, Sukesh M, Avhad G, Dandale A, Pal A, Pund P. A randomized evaluator blinded study of effect of microneedling in androgenetic alopecia: a pilot study. *Int J Trichology*. 2013;5(1):6-11.
8. Dhurat R, Mathapati S. Response to Microneedling Treatment in Men with Androgenetic Alopecia Who Failed to Respond to Conventional Therapy. *Indian J Dermatol*. 2015;60(3):260-3.
9. Arbache S, Godoy CE. Microinfusão de Medicamentos na Pele através de máquina de tatuagem. *Surg Cosmet Dermatol* 2013;5(1):70-4.
10. Moftah N, Moftah N, Abd-Elaziz G, Ahmed N, Hamed Y, Ghannam B, et al. Mesotherapy using dutasteride-containing preparation in treatment of female pattern hair loss: photographic, morphometric and ultrastuctural evaluation. *J Eur Acad Dermatol Venereol*. 2013;27(6):686-93.